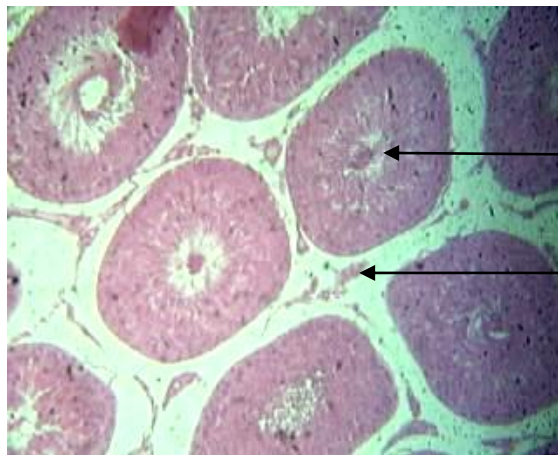



Tube séminifère

Glande interstitielle du testicule : Cellule de Leydig

**Fig.1 –Coupe transversale au niveau du testicule
D'un rat (×160)**

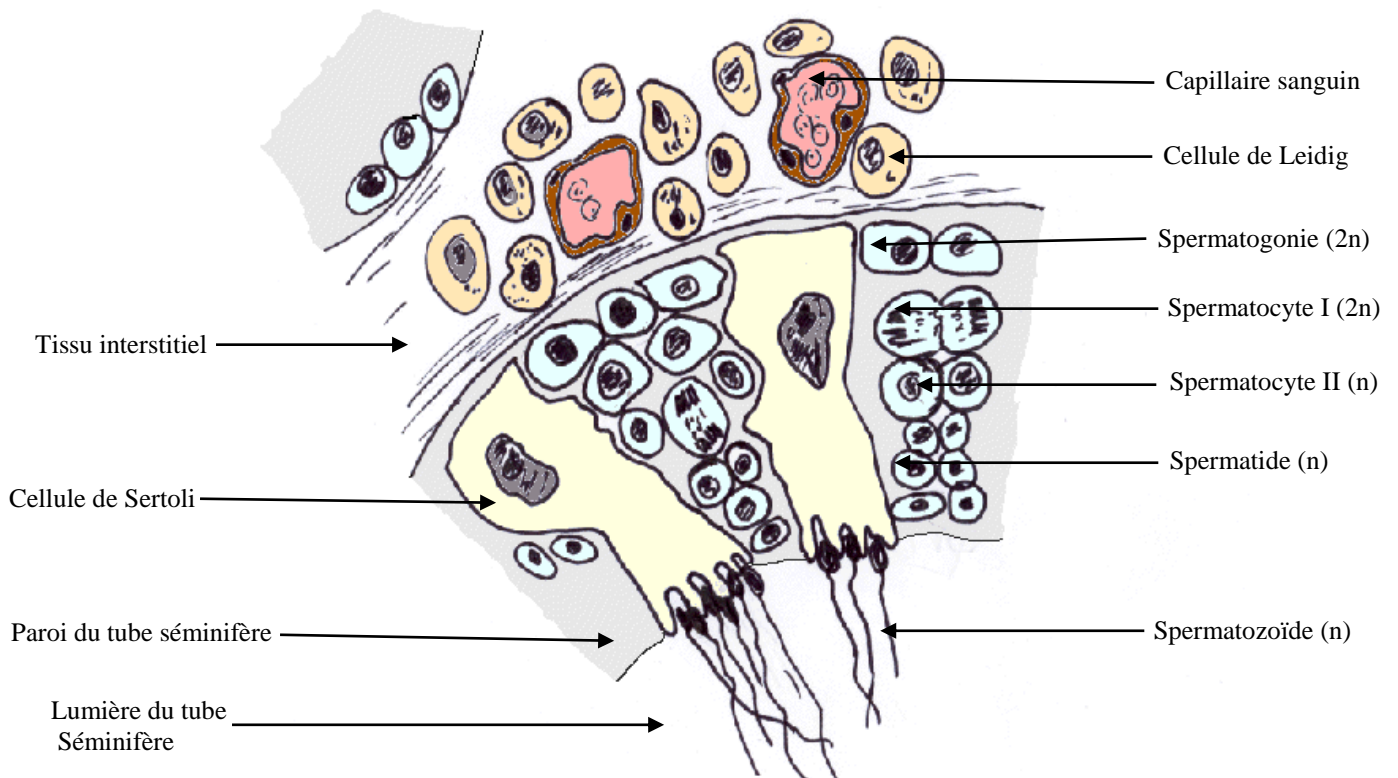


Fig. 2- Spermatogenèse dans la paroi du tube séminifère

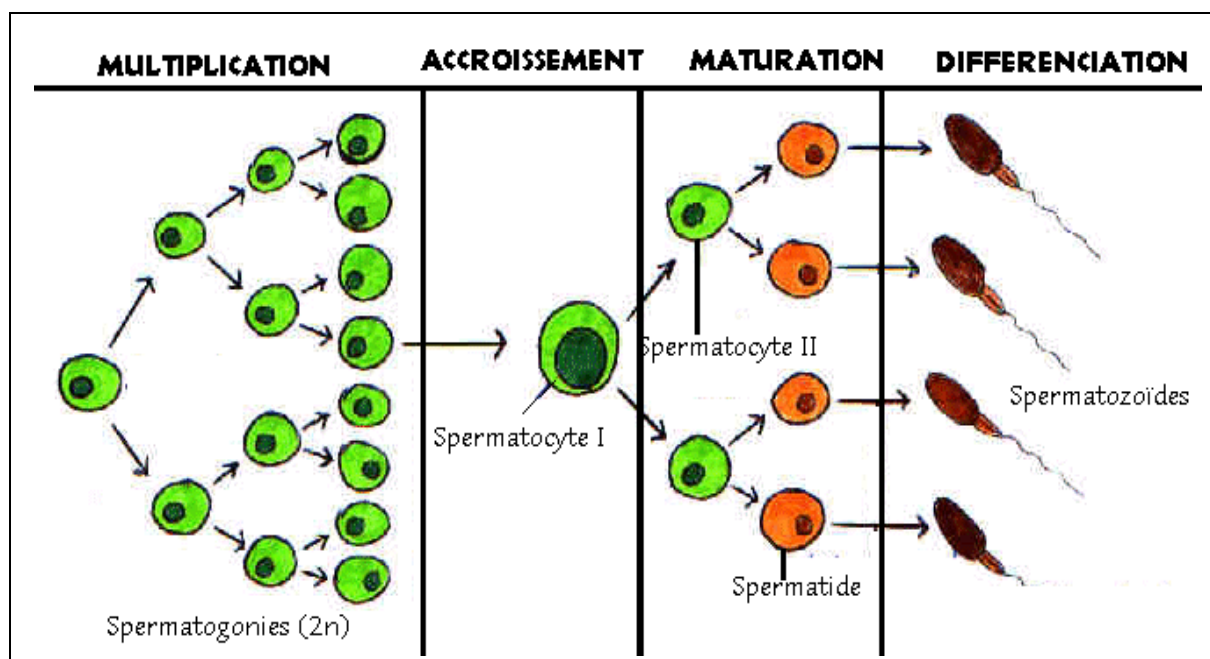
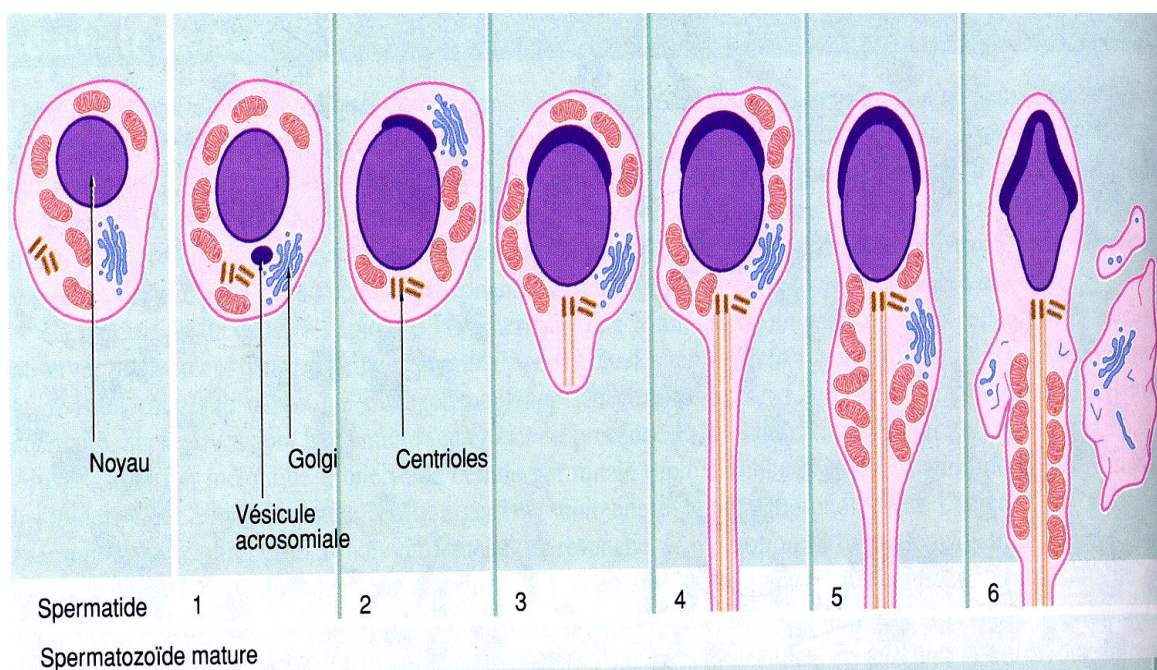
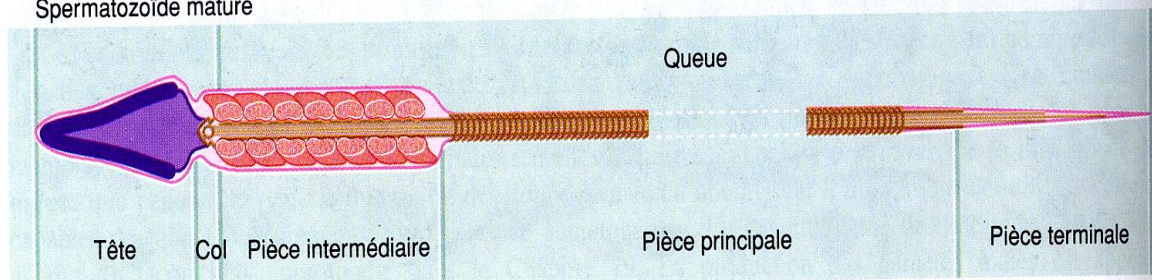


Fig. 3- Etapes de la Spermatogenèse

**Fig.4 -
Différenciation :
Spermiogénèse**



**Fig. 5 - Structure
du spermatozoïde**



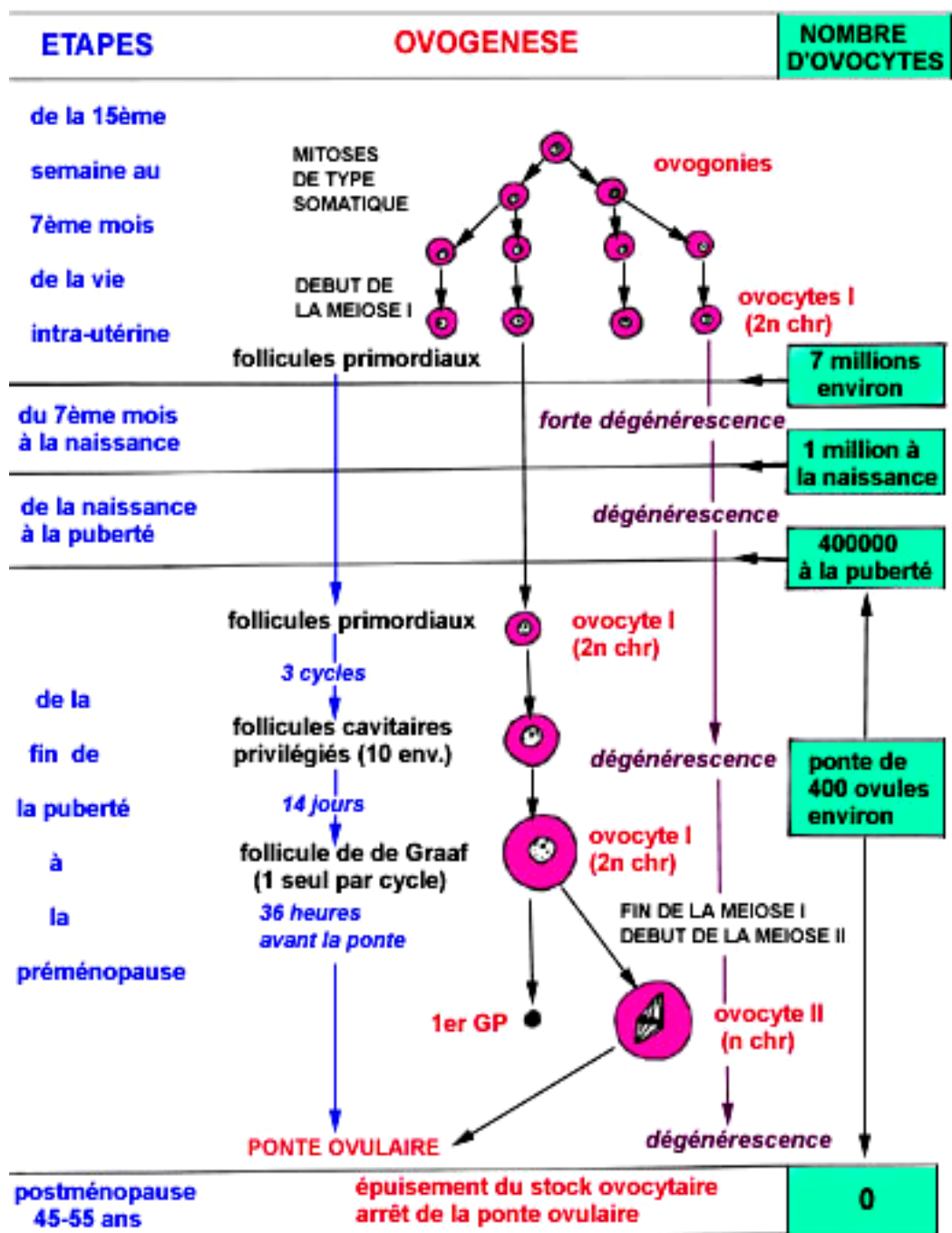


Fig.6 - Etapes de l'ovogenèse

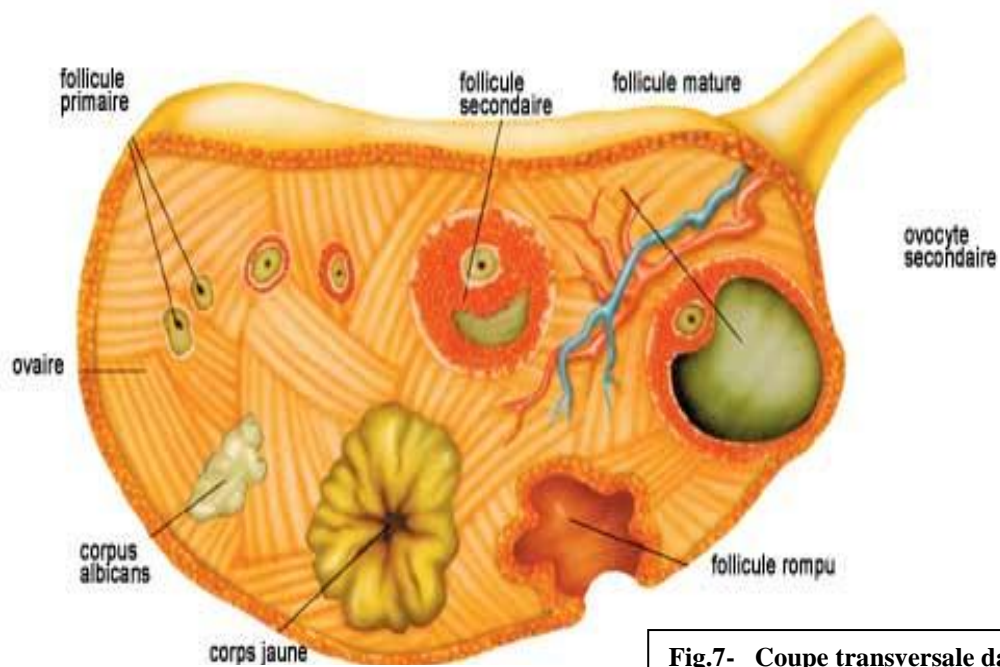


Fig.7- Coupe transversale dans un ovaire

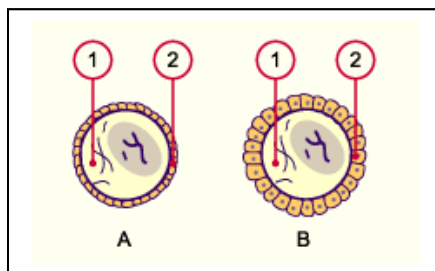


Fig. 8 - A Follicule primordial B Follicule primaire

1 Ovocyte/ovule 2 Epithélium folliculaire

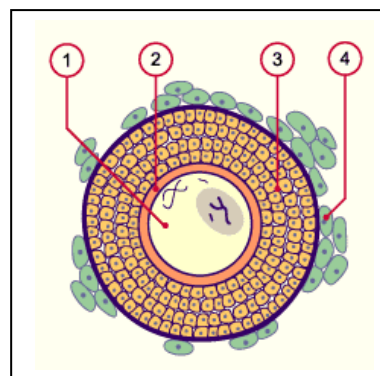


Fig. 9- Follicule secondaire

1 Ovocyte/ovule
2 Zone pellucide
3 Granulosa
4 Thèque du follicule

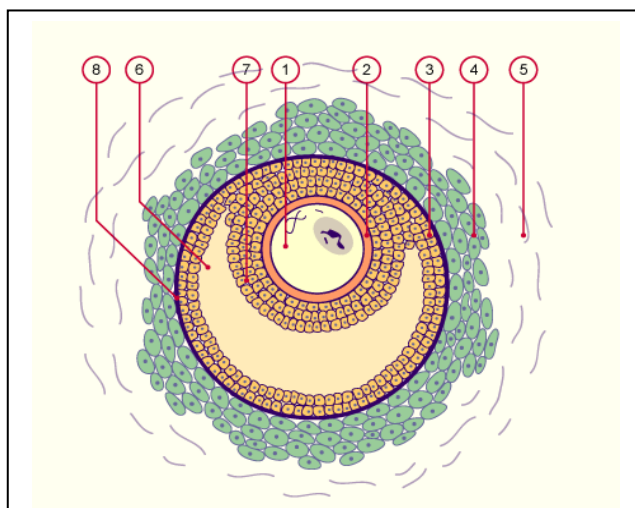


Fig.10- Follicule cavitaire :

1 Ovocyte/ovule 2 Zone pellucide 3 granulosa
4 Thèque interne 5 Thèque externe 6 Cavité folliculaire
7 Cumulus oophorus (disque prolifère)
8 Membrane basale entre thèque et granulosa

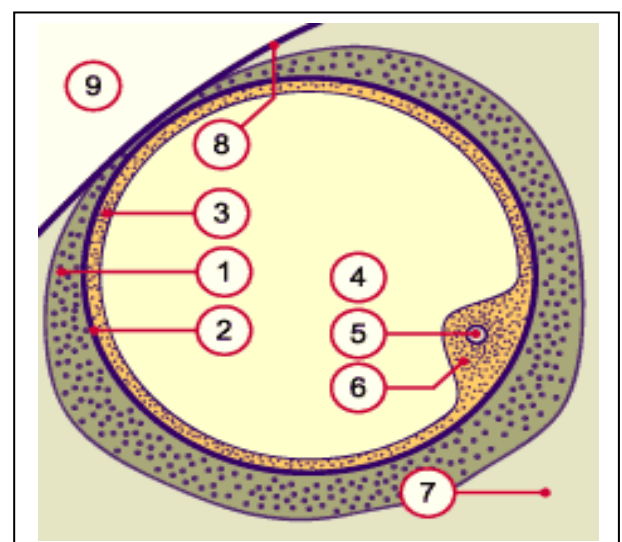


Fig. 11- Follicule mur (de De Graaf)

1 Thèque interne et externe 2 Membrane basale entre la thèque et la granulosa 3 Granulosa 4 cavité et liquide folliculaire
5 Ovocyte primaire 6 Cumulus oophorus 7 Tissu ovarien
8 Albuginée de l'ovaire 9 Cavité abdominale