

République Algérienne Démocratique et Populaire
Université Abderrahmane Mira de Béjaia



Faculté de Médecine

Module d'anatomie

Le nerf trijumeau

Préparé par :

Pr H.Himeur

Service de neurochirurgie du CHU de BEJAIA

Juin 2024

PLAN :

- I. Introduction**
- II. Origine**
- III. Trajet et rapports**
- IV. Branches Terminales**
- V. Fonction**
- VI. Applications cliniques**
- VII. Conclusion**

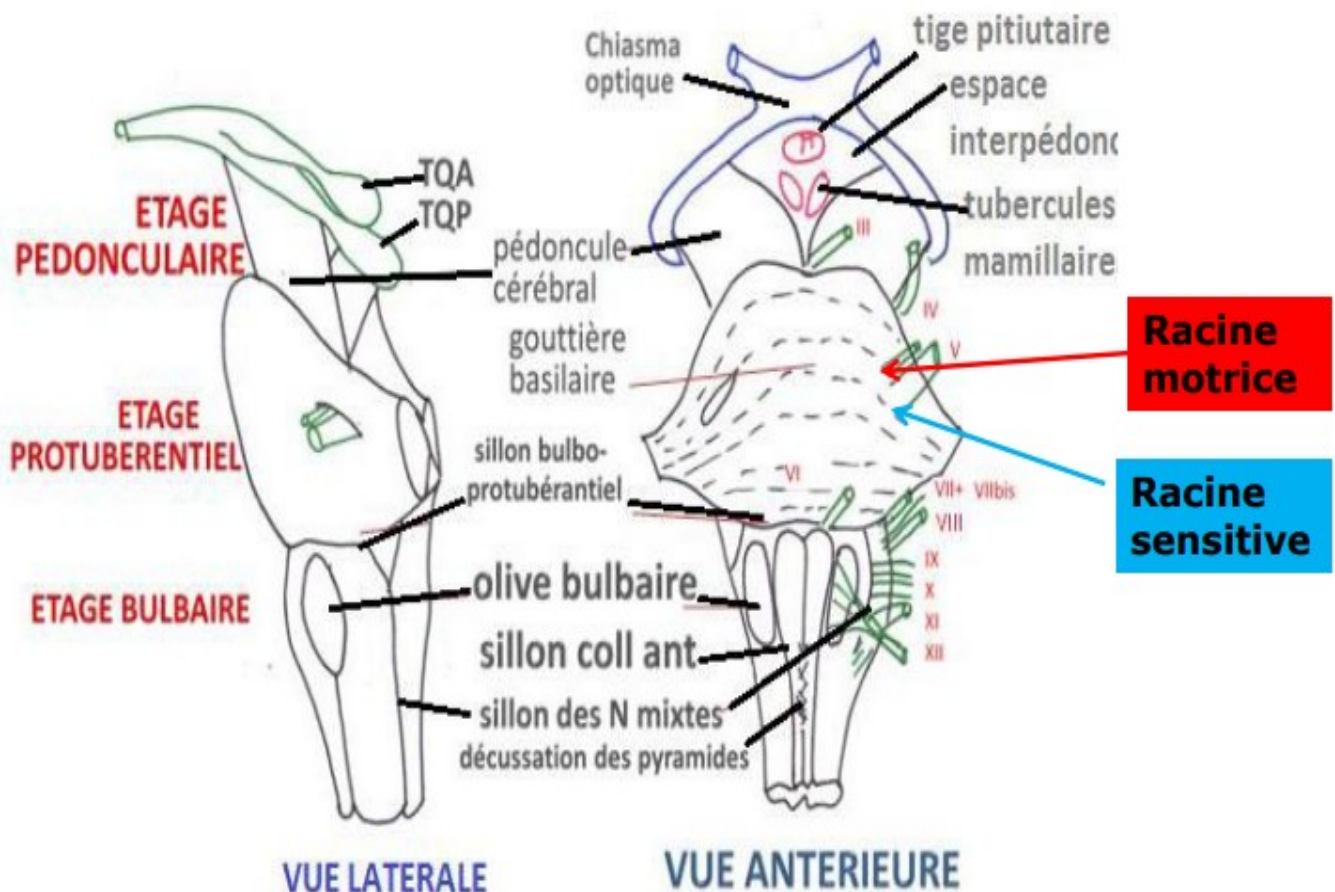
I. Introduction :

Le nerf trijumeau est un nerf mixte, sensitif pour les régions de La face et moteur pour les muscles masticateurs. Par ses connexions, il possède des neurofibres sensorielles et sécrétoires. Il se compose d'une racine sensitive volumineuse et d'une racine motrice grêle.

II. Origine

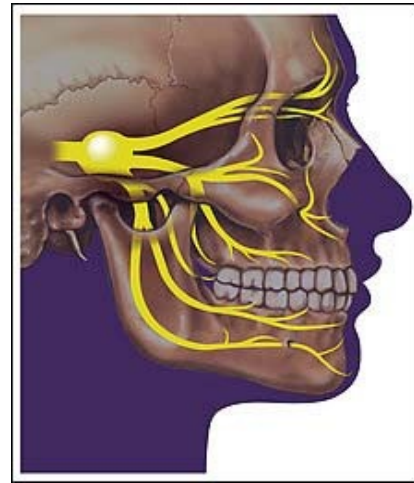
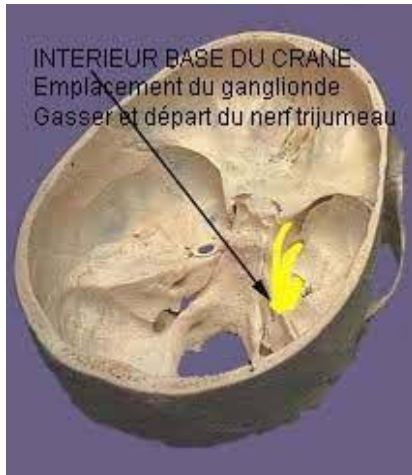1. *Origine apparente :*

Le nerf trijumeau émerge de la face latérale du pont, à la jonction du pont et du pédoncule cérébelleux moyen. La racine sensitive, plus latérale, 05 mm de diamètre, et la racine motrice 01 mm. (figure 01)



2. Origine réelle

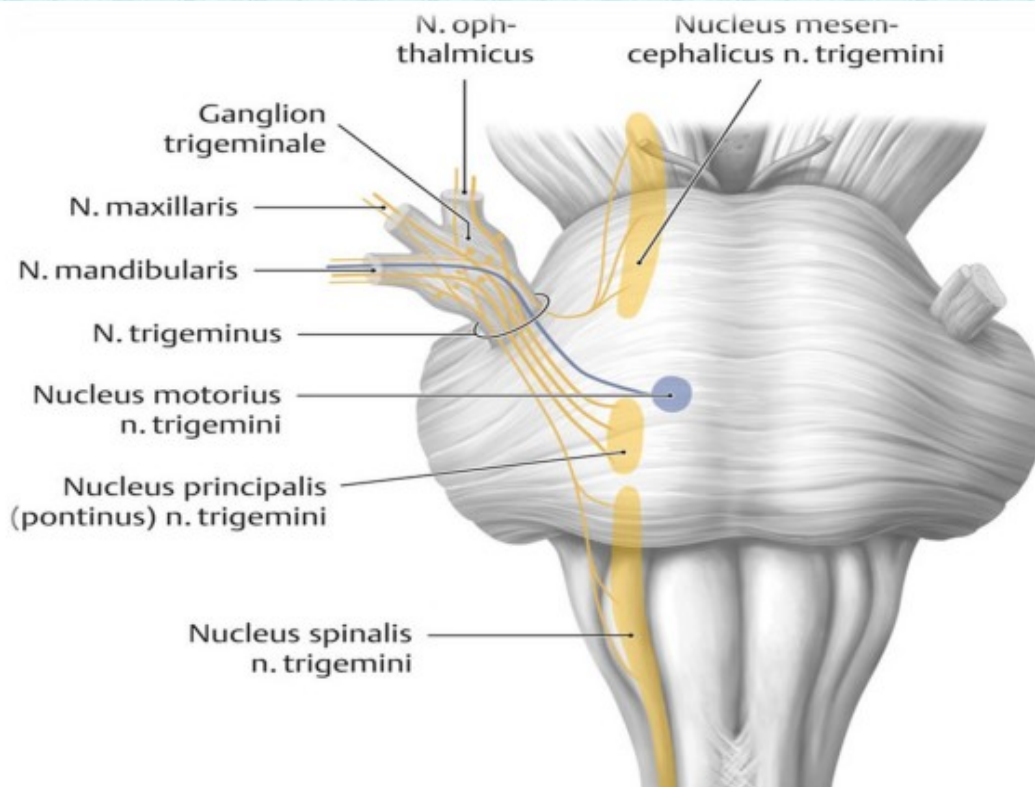
- a. **Sensitive:** ganglion trigéminé, ou ganglion de Gasser (corps cellulaires des neurones sensitifs), il se situe sur la face antéro-sup Du rocher.



- b. **Origine motrice:** noyaux masticateurs:

- Principal: situé dans la substance réticulaire grise de la protubérance .
- Accessoire: placé au dessus dans le mésencéphale

Noyaux sensibles et moteurs du nerf trijumeau



III. Trajet et rapports

1. Dans la fosse crânienne postérieure : (Fig 3)

- Les racines du nerf trijumeau traversent la citerne ponto- cérébelleuse, entourées chacune de la pie-mère. Elles se dirigent en avant et en haut vers la fosse trigéminal de la partie pétreuse de l'os temporal.

La racine motrice, de médiale devient inférieure au ganglion trigéminal

- Le nerf répond :
 - ✚ en bas, au sinus pétreux inférieur, aux artères labyrinthique et cérébelleuse moyenne
 - ✚ en haut, à la tente du cervelet, à l'artère cérébelleuse supérieure et au nerf trochléaire (IV)
 - ✚ médialement, à l'artère basilaire et au nerf abducens (VI);
 - ✚ latéralement, aux nerfs facial (VII) et vestibulo-cochléaire (VIII)

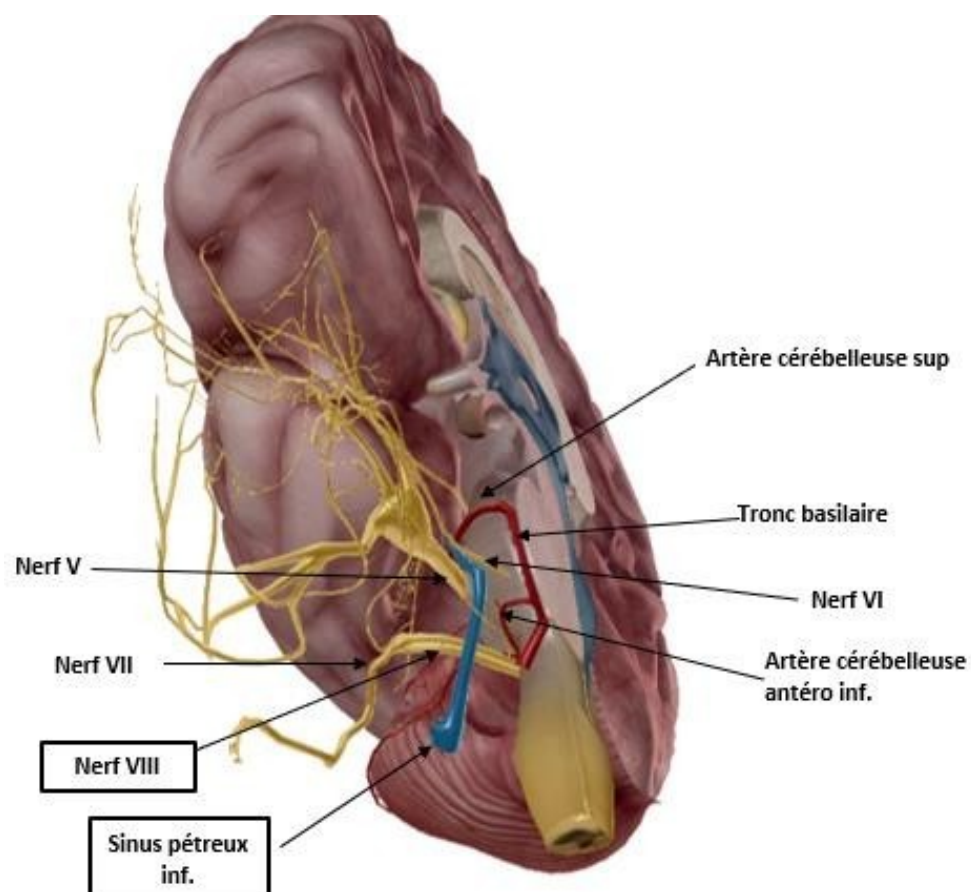


Figure 03 : Vue inférieure montrant les rapports du nerf V dans le FCP

2. Dans la fosse crânienne moyenne : (figure 04) :

- Le nerf trijumeau présente le ganglion trigéminal situé dans le cavum trigéminal.
- **Le ganglion trigéminal** est semi-lunaire, à concavité postérieure. Il mesure environ 1,5 mm de largeur, 0,5 mm de longueur et 3 mm d'épaisseur. De son bord convexe naissent les trois branches du nerf trijumeau. Il est vascularisé par les rameaux de l'artère carotide interne, de l'artère méningée moyenne et de l'artère méningée accessoire.
- Le syndrome para trigéminal (de Raeder), dû à de compressions tumorales, débute par une névralgie faciale.
- **Le cavum trigéminal** est un diverticule de la dure-mère qui engaine le ganglion trigéminal et ses branches jusqu'aux foramens crâniens. Il est en rapport avec les nerfs grand et petit pétreux, en bas, le sinus caverneux, médialement, et le lobe temporal, en haut.
- La racine motrice est contre le ganglion trigéminal ; parfois il traverse la lame inférieure de la dure-mère.

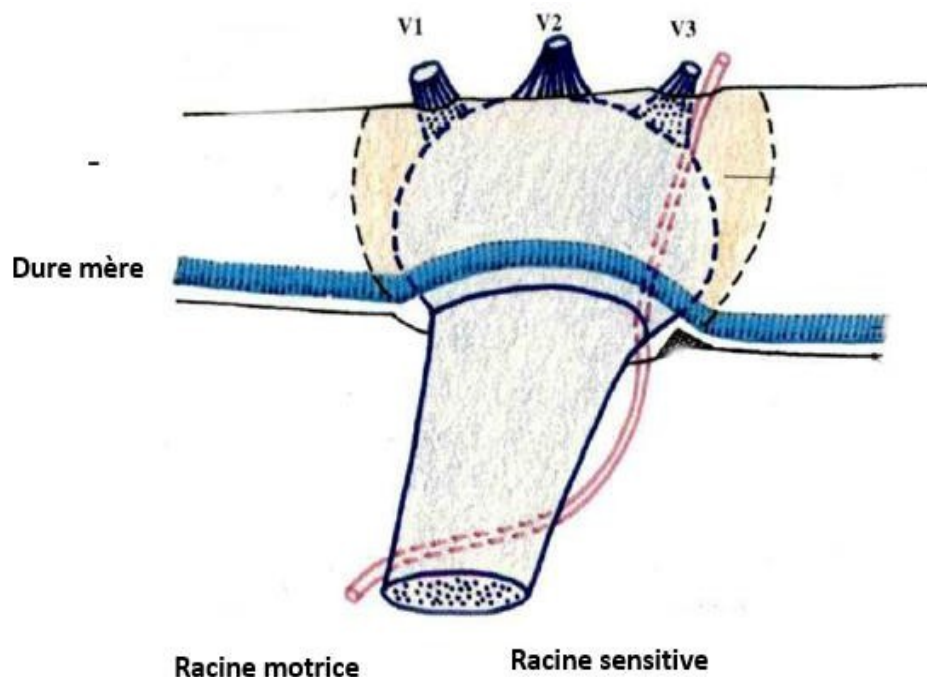
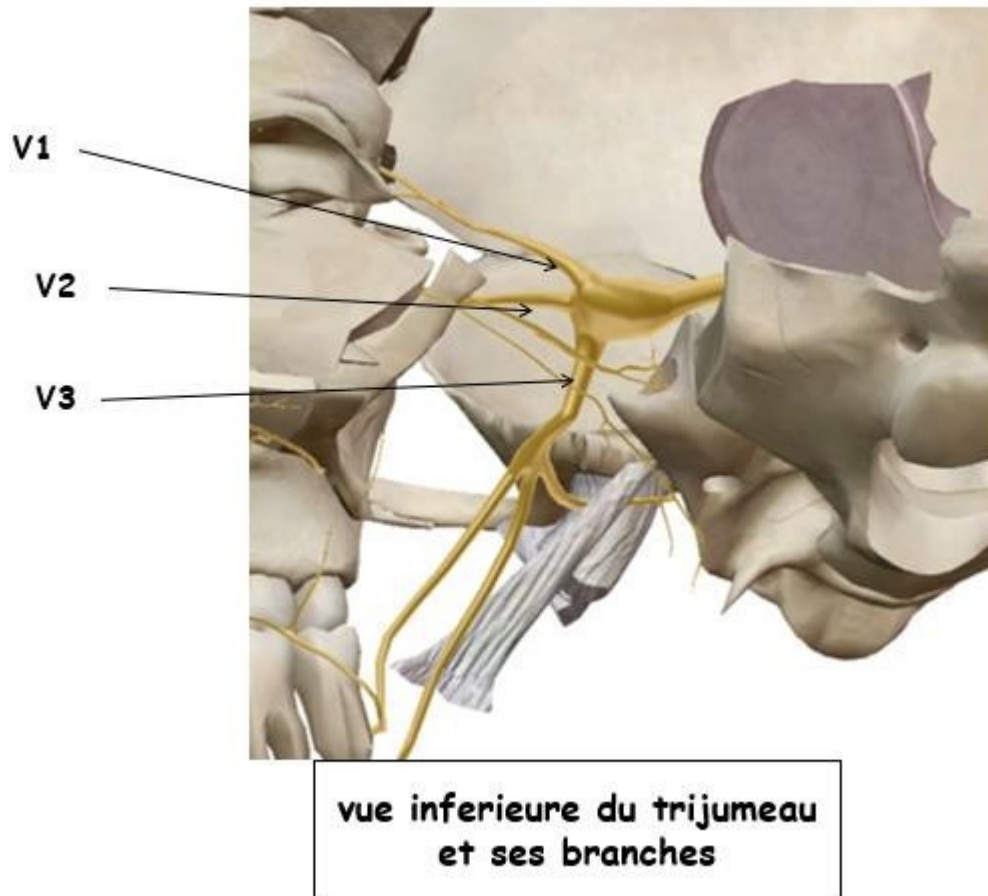


Figure 04 : Vue supérieure du ganglion de Gasser

IV. Branches Terminales

- Le nerf trijumeau se divise en 3 branches, les nerfs ophtalmique (V1), maxillaire (V2) et mandibulaire (V3) (figure05).
- Le nerf mandibulaire est un nerf mixte ; les autres nerfs sont sensitifs.



1. *Le nerf ophtalmique (V1)*

- Il se détache de l'angle médial du ganglion trigéminal. Parcourt la paroi latérale du sinus caverneux au-dessous du nerf abducens (VI) et se divise en 3 branches terminales, les nerfs lacrymal, frontal et naso-ciliaire

a. **Les branches collatérales :**

- Le nerf tensoriel naît près de l'origine du nerf ophtalmique. Il s'infléchit en arrière et croise le nerf trochléaire (IV) pour se ramifier sur la tente du cervelet et la partie postérieure de la faux du cerveau. Les rameaux méningés sont destinés au cavum trigéminal et au sinus caverneux.

b. Les branches terminales : Elles traversent la fissure orbitaire supérieure. Seul le nerf naso- ciliaire passe dans l'anneau tendineux commun.

✚ Le nerf lacrymal : Il longe le bord supérieur du muscle droit latéral. Traverse la glande lacrymale qu'il innerve et se termine dans la partie latérale de la paupière supérieure. Il donne un rameau communicant avec le nerf zygomatique.

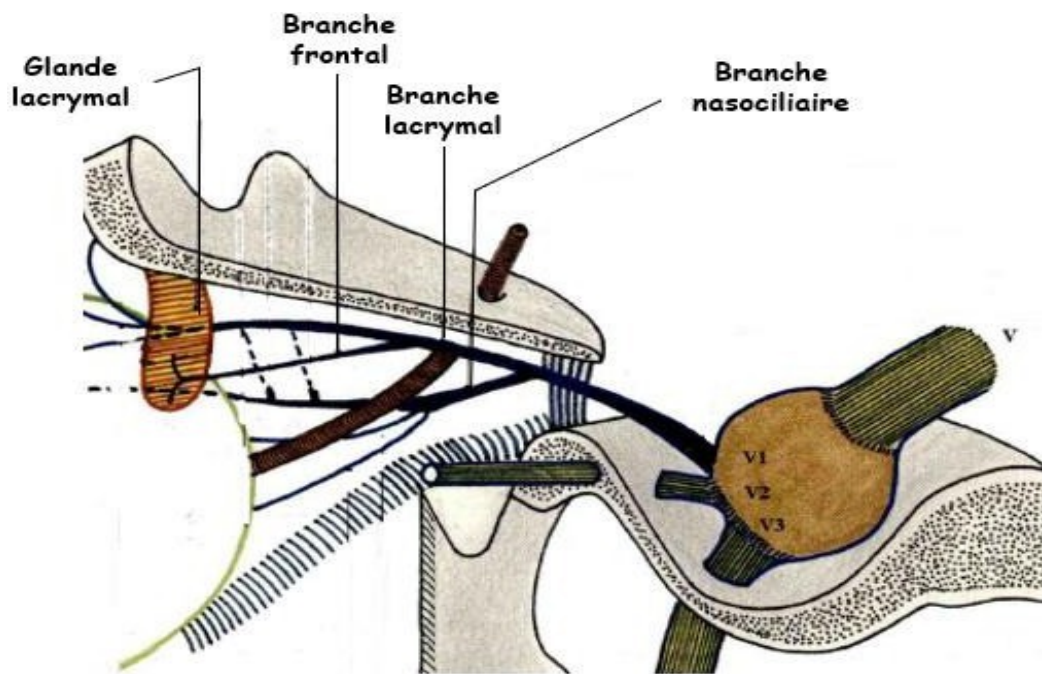
Le zona du trijumeau frappe souvent le nerf ophtalmique, et plus particulièrement le nerf lacrymal. Ceci explique l'éruption sur la partie latérale de la paupière supérieure.

✚ Le nerf frontal : chemine au-dessus du muscle releveur de la paupière. Il se termine en 2 branches :

- le nerf supraorbitaire, qui donne deux rameaux, latéral et médial
- le nerf supra trochléaire. Il innerve les téguments de la région frontale

✚ le nerf naso-ciliaire :

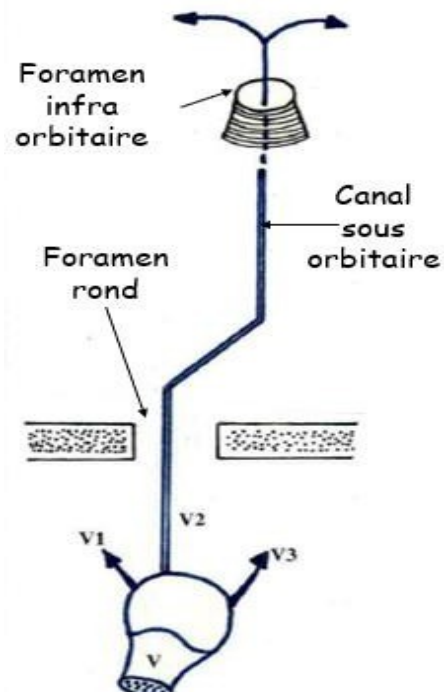
- Il surcroise le nerf optique et l'artère ophtalmique pour atteindre la paroi médiale de la cavité de l'orbite.
- Il donne un rameau communicant avec le ganglion ciliaire. Les nerfs ciliaires longs et le nerf éthmoïdal postérieur, traverse le canal homonyme et innerve le sinus éthmoïdal le sinus sphénoïdal et les méninges antérieures.
- Il se termine en deux branches, le nerf éthmoïdal antérieur et le nerf infra-trochléaire.



Coupe sagittale du globe oculaire montrant les branches du V1

2- Le nerf maxillaire (V2)

Il parcourt la partie inférieure de la paroi latérale du sinus caverneux. Puis il traverse successivement le foramen rond, la partie supérieure de la fosse ptérygo-palatine, la fissure orbitaire inférieure et le sillon infra orbitaire. Il se termine dans le canal infra orbitaire, en nerf infra orbitaire



Configuration du V2

a. Les branches collatérales

- ✚ Le rameau méningé moyen est destiné à la dure de la fosse crânienne moyenne.
- ✚ Deux rameaux sont destinés aux ganglions palatins.
- ✚ les rameaux orbitaires traversent la fissure orbitaire inférieure pour entrer dans l'orbite. Ils innervent cellules ethmoïdales postérieures et le sinus sphénoïdal.
- ✚ Le nerf zygomatique se divise en nerfs zygomatiko-temporal et zygomatiko-facial qui parcourent les canaux homonymes
- ✚ Les nerfs alvéolaires supérieurs se terminent en formant le plexus dentaire supérieur
 - Le nerf alvéolaire supéro- Antérieur innerve les incisives et canines supérieures.
 - Le nerf alvéolaire supéro- moyen, les molaires.
 - Le nerf alvéolaire supéro- postérieur, les molaire' supérieures.

b. Le ganglion ptérygo-palatin

Il est situé dans la fosse ptérygo-palatine, près du canal palatin, en avant du canal ptérygoïdien et du foramen rond. Placé sous le nerf maxillaire, il est en connexion avec le nerf facial par le nerf du canal ptérygoïdien qui prolonge le nerf grand pétreux. Il donne de nombreuses branches, orbitaires, palatines, nasales et pharyngiennes.

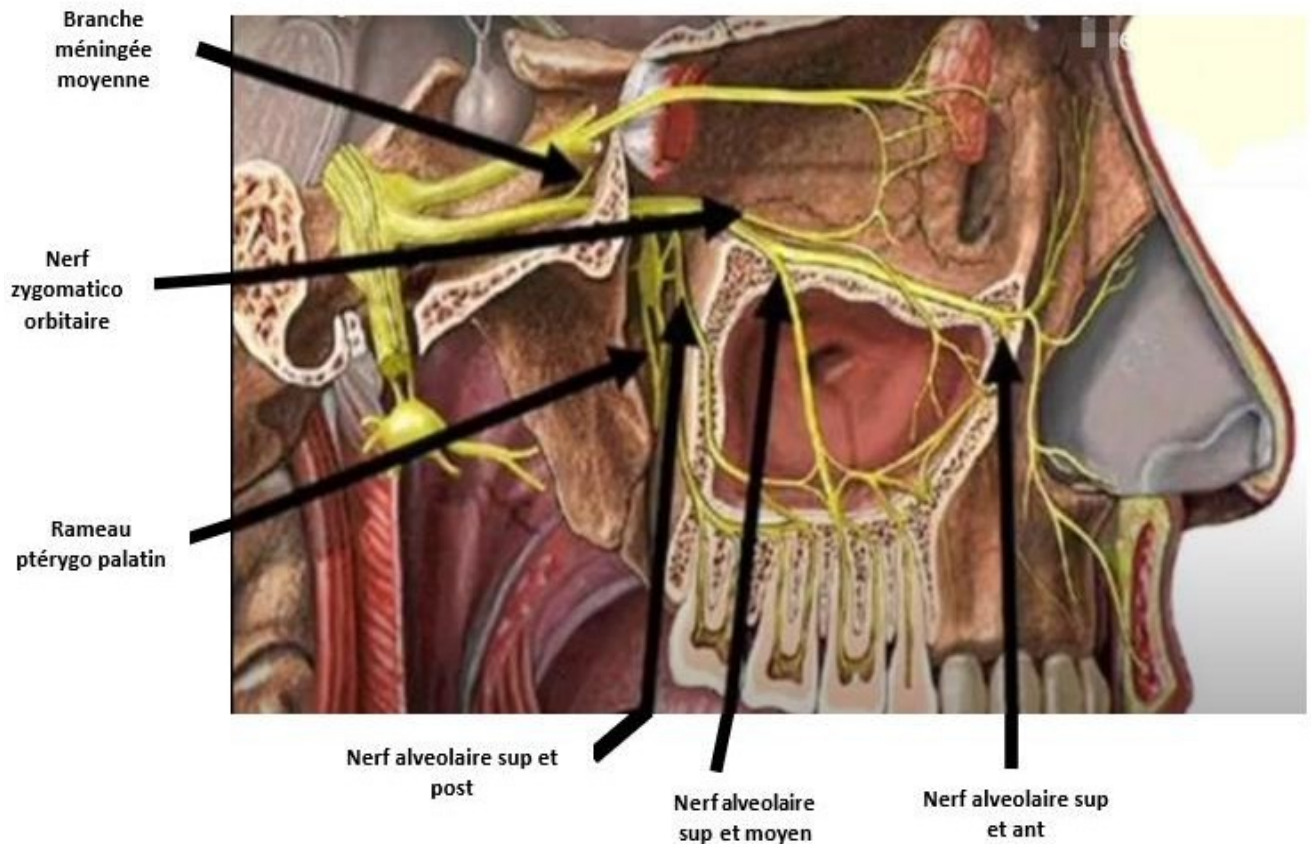
- ✚ Les rameaux orbitaires traversent la fissure orbitaire inférieure pour apporter des fibres sensibles et autonomes à l'orbite, au sinus sphénoïdal et au sinus ethmoïdal.
- ✚ Le nerf grand palatin traverse le canal grand palatin pour innerver la muqueuse du palais dur et les gencives situées en arrière de la 2^{ème} prémolaire supérieure
- ✚ Les nerfs petits palatins (au nombre de 2) descendent les canaux petits palatins pour innerver le palais mou et la tonsille palatine.
- ✚ Les nerfs nasaux latéraux postérosupérieurs (6 environ) se destinent aux cornets nasaux supérieur et moyen, et aux cellules ethmoïdales postérieures.
- ✚ Le rameau nasal latéral postéroinférieur innerve le cornet nasal inférieur. Il peut naître du nerf grand palatin.
- ✚ Le nerf nase-palatin (ou incisif) descend sur le septum nasal obliquement et en

avant. Il traverse le canal incisif pour innervier la partie antérieure du palais dur et le septum nasal.

- ✚ Le nerf pharyngien se dirige en arrière, traverse le canal palatino-vaginal pour innervier la muqueuse du nasopharynx située en arrière de l'ostium pharyngien de la trompe auditive.

c. La branche terminale ou nerf infra-orbitaire

Le nerf infra-orbitaire se divise en rameaux palpébraux inférieurs, nasaux externes, nasaux internes et labiaux supérieurs.



Branches collatérales du V2

3. Le nerf mandibulaire (V3)

Branche latérale du nerf trijumeau, son tronc court se dirige en bas pour traverser le foramen ovale, accompagné de l'artère petite méningée. Il se termine dans la fosse infra temporale entre les muscles tenseur du voile du palais et ptérygoïdien latéral en deux branches : les nerfs lingual et alvéolaire inférieur.

a. Les branches collatérales

- ✚ Le rameau méningé (ou nerf épineux) traverse le foramen épineux avec l'artère méningée moyenne pour innervier la dure- mère de la fosse crânienne moyenne.
- ✚ Les rameaux ganglionnaires otiques.
- ✚ Le nerf massétérique se dirige latéralement au-dessus du muscle ptérygoïdien latéral et traverse l'incisure mandibulaire pour innervier le muscle masséter et l'articulation temporo- mandibulaire.
- ✚ Les nerfs temporaux profonds : au nombre de deux, ils montent pour atteindre la face profonde du muscle temporal.
- ✚ Le nerf ptérygoïdien latéral innervie le muscle homonyme.
- ✚ Le nerf ptérygoïdien médial innervie les muscles ptérygoïdiens médial, tenseur du voile du palais et tenseur du tympan par une branche postérieure qui traverse le ganglion otique.
- ✚ Le nerf buccal passe entre les deux chefs du muscle ptérygoïdien latéral pour atteindre le muscle buccinateur. Il donne des rameaux cutanés et des rameaux muqueux pour la muqueuse buccale et les gencives adjacentes aux 2e et 3e molaires inférieures.
- ✚ Le nerf auriculo-temporal naît par deux racines qui encerclent l'artère méningée moyenne. Il passe entre le ligament sphéno- mandibulaire et le col de la mandibule, puis entre le tragus et les vaisseaux temporaux. Dans ce trajet, il est accompagné des vaisseaux maxillaires. Il donne :
 - ✚ le nerf du méat acoustique externe
 - ✚ les nerfs auriculaires antérieurs

b. Les branches terminales :

- ✚ Le nerf lingual : volumineux, il se dirige entre les muscles ptérygoïdiens médial et latéral, puis entre le muscle ptérygoïdien médial et la face médiale de la branche de la mandibule, où il est rejoint par la corde du tympan. Il longe le bord antérieur du muscle stylo-glosse, passe au-dessus de la glande submandibulaire puis contourne le conduit submandibulaire par ses faces latérale et inférieure. Il donne :

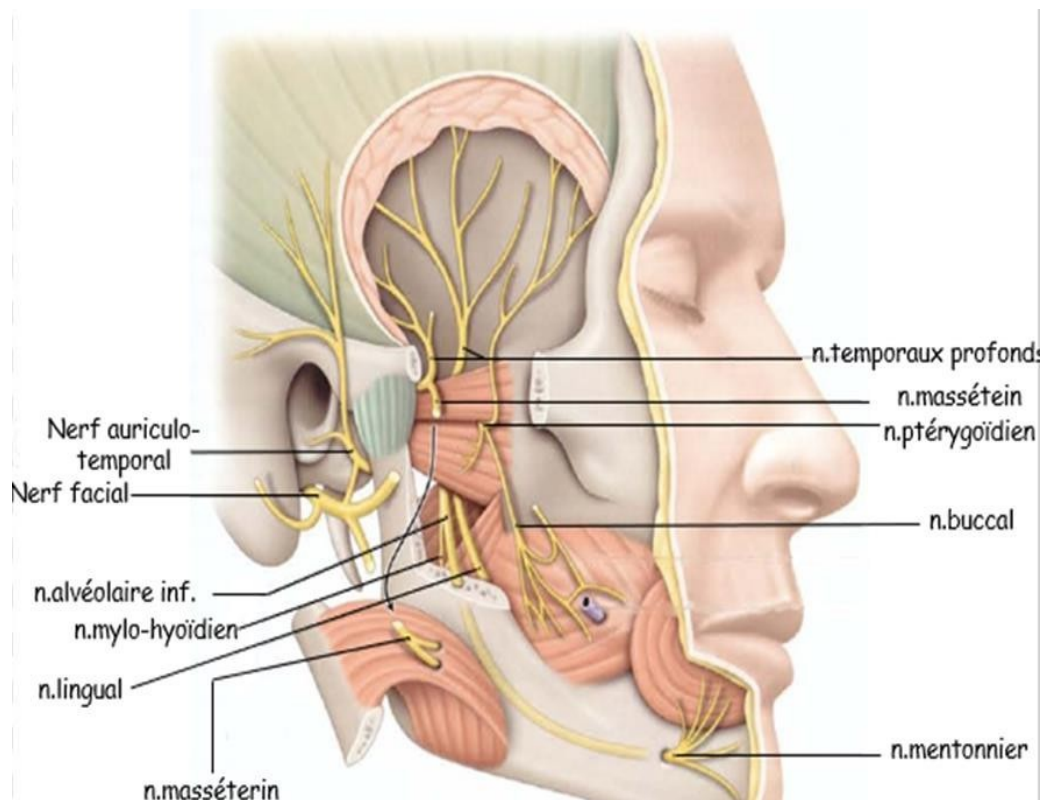
- Les rameaux de l'isthme du gosier
- Les rameaux communicants avec le nerf hypoglosse
- Les rameaux ganglionnaires submandibulaires et sublinguaux.

Il se termine en rameaux linguaux pour la muqueuse du plancher buccal et de la langue située en avant du sillon terminal.

✚ Le nerf alvéolaire inférieur : volumineux, il naît dans la fosse infra-temporale et chemine entre les muscles ptérygoïdiens médial et latéral, longeant le bord postérieur du nerf lingual. Il passe entre le ligament sphéno-mandibulaire et la mandibule, pour atteindre le foramen mandibulaire. Il parcourt le canal mandibulaire jusqu'au foramen mentonnier où il se termine en nerf mentonnier. Il donne :

- le nerf mylo-hyoïdien qui innerve le muscle mylo-hyoïdien et le ventre antérieur du muscle digastrique ;
- le plexus dentaire inférieur qui donne les rameaux dentaires et gingivaux inférieurs.

Le nerf mentonnier se divise en rameaux mentonniers pour les téguments du menton et en rameaux labiaux inférieurs pour la lèvre inférieure.



Branches collatérales du V3 (d'après KAMINA)

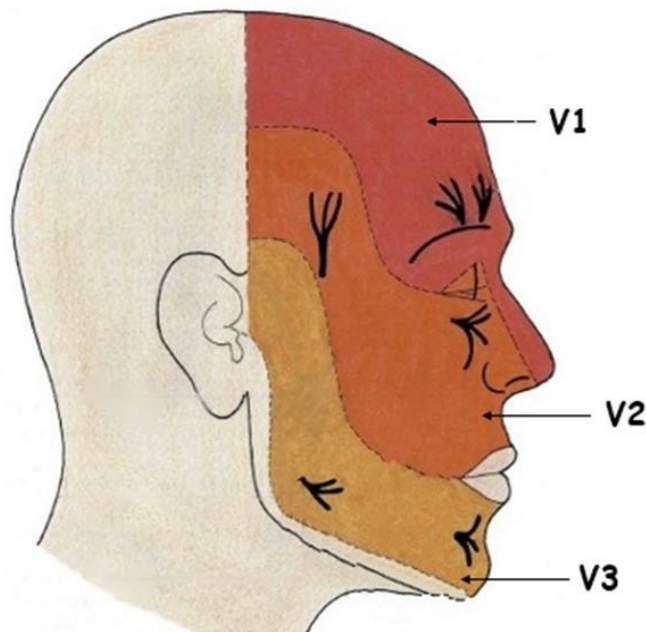
V. Fonction

a. Fonction sensitive

- Le territoire sensitif du V

Il concerne la face et est limité par la ligne coronale passant par le vertex, le tragus et le bord inférieur de la mandibule.

- ✚ La zone supra-oculaire est innervée par le nerf ophtalmique.
- ✚ La zone interoculo-buccale, par le nerf maxillaire.
- ✚ La zone infrabuccale, par le nerf mandibulaire.



Le territoire sensitif du nerf V

b. Fonction motrice

Le trijumeau assure la fonction masticatrice.

c. Fonction végétative

Il intervient surtout dans la sécrétion lacrymale mais aussi dans la sécrétion salivaire en agissant sur la glande sub-maxillaire et sur la glande sublinguale

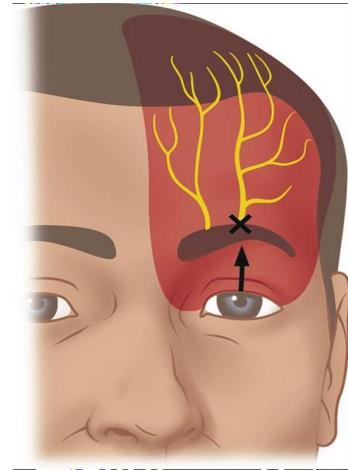
VI. Application clinique

Anesthésie loco régionale

- **Bloc supra orbitaire** : Ponction du foramen supra orbitaire

Réalisé de façon bilatérale, entraîne une anesthésie de tout le front et des paupières supérieures

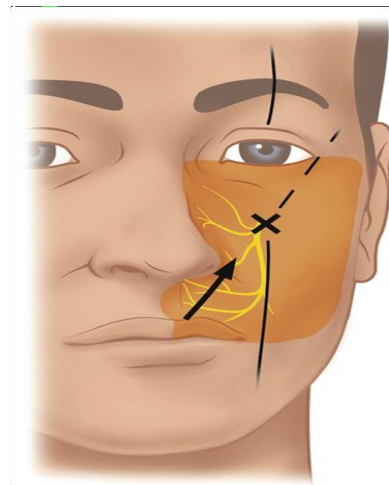
Bloc supraorbitaire



- **Bloc infra orbitaire**

- Ponction du foramen sous orbitaire
- Voire cutanée ou vestibulaire(buccale)
- Territoire : partie latérale du nez, partie médiale de la joue, paupière inférieure et héli-lèvre supérieure

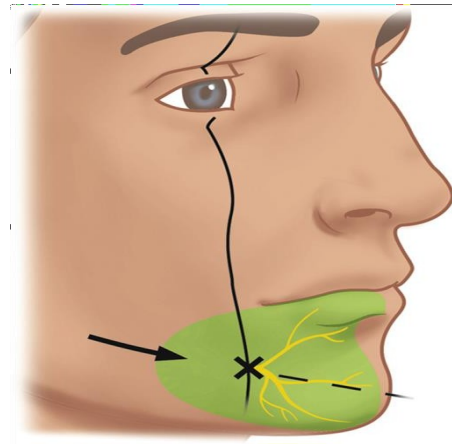
Bloc infra-orbitaire



- **Bloc mentonnier**

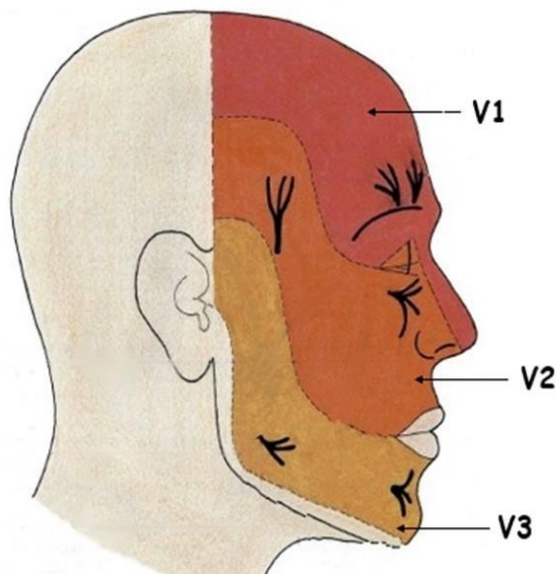
- Ponction du foramen mentonnier
- Voie transcutanée ou endo buccale
- Territoire : menton et l'hémi-lèvre inférieure

Bloc mentonnier



✚ **Névrалgie du trijumeau**

- Survient dans le territoire des branches sensibles du nerf trijumeau
- La douleur est paroxystique mais récidivante
- Lancinante, intense parfois invalidant
- Habituellement, unilatérale



Névrалgie du trijumeau

VI. Conclusion

- 5^{ème} paire crânienne
- Le plus volumineux des nerfs crâniens.
- 3 branches
- Sensitivomoteur
- Assure la sensibilité et la mastication
- Siègne de névralgie faciale