



1. Introduction à l'Échographie

1.1. Définition et Principes de Base

L'échographie est une technique d'imagerie médicale qui utilise des ondes sonores de haute fréquence (ultrasons) pour produire des images des structures internes du corps humain. Contrairement aux rayons X, qui utilisent des radiations ionisantes, les ultrasons sont totalement inoffensifs et permettent une visualisation en temps réel des tissus mous.

- **Ultrasons** : Ondes mécaniques qui se propagent à travers les tissus. La fréquence des ultrasons en échographie se situe généralement entre 2 et 15 MHz.
- **Principe de l'Échographie** : L'appareil d'échographie émet des ultrasons à travers une sonde. Ces ondes se propagent dans les tissus et, lorsqu'elles rencontrent une structure (tissu, organe, etc.), elles sont partiellement réfléchies vers la sonde. Les échos renvoyés sont ensuite convertis en une image visible sur l'écran.

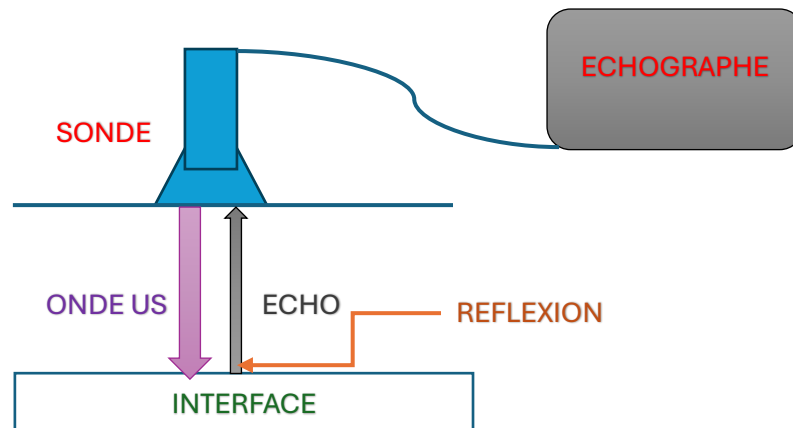


Figure 01 : Principe de Fonctionnement d'un Échographe

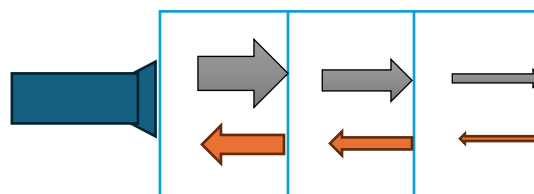


Figure 02 : Atténuation et Réflexion des Ondes Ultrasonores à Travers Différentes Interfaces

La sonde émet des ultrasons dont l'énergie diminue avec la profondeur. À chaque interface rencontrée, une partie des ondes est réfléchiée sous forme d'écho, que la sonde capte ensuite. Ces échos sont transformés en signaux électriques, formant une image des structures internes sur l'écran de l'échographe.

1.2. Histoire et Développement de l'Échographie

L'échographie est devenue une des techniques d'imagerie médicale les plus couramment utilisées, grâce à son caractère non invasif et à son faible coût par rapport à d'autres techniques.

- **Débuts** : Les premiers développements de l'échographie remontent aux années 1940, principalement en lien avec l'industrie de la défense, notamment pour la détection des sous-marins (sonar).
- **Évolution en Médecine** : En 1958, le Dr. Ian Donald, un obstétricien britannique, a utilisé pour la première fois la technologie ultrasonore à des fins médicales pour observer un fœtus, ce qui a marqué un tournant décisif dans l'histoire de l'échographie médicale.
- **Avancées Récentes** : De nos jours, les progrès technologiques ont permis de développer des échographes portables et des appareils Doppler couleur qui offrent une vision très précise du flux sanguin.

2. Physique des Ultrasons

2.1. Nature des Ultrasons

Les ultrasons sont des ondes sonores qui se situent au-dessus de la limite de perception de l'oreille humaine, c'est-à-dire à des fréquences supérieures à 20 kHz. En imagerie médicale, les fréquences des ultrasons sont encore plus élevées, typiquement comprises entre 2 et 15 MHz, permettant ainsi de créer des images à haute résolution des tissus internes du corps.

Les ultrasons sont des ondes mécaniques longitudinales qui nécessitent un milieu matériel pour se propager (par exemple, des tissus biologiques, de l'eau ou de l'air). Ils se propagent par une succession de compressions et de décompressions du milieu traversé.

2.2. Propagation des Ultrasons dans les Tissus

La propagation des ultrasons dans les tissus biologiques est régie par plusieurs facteurs, tels que la densité et l'élasticité du milieu. Comprendre cette propagation est essentiel pour comprendre la formation des images échographiques.

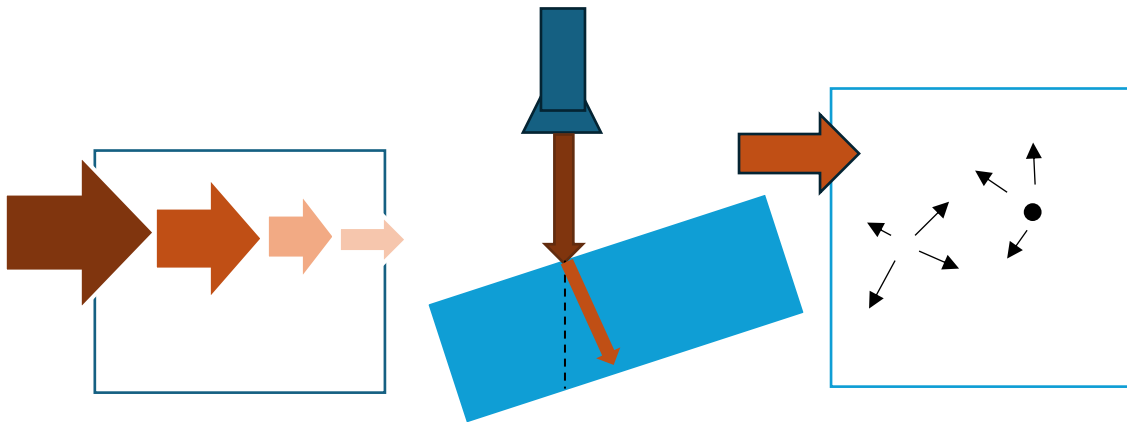


Figure 03 : Propagation, Réflexion et Atténuation des Ultrasons à Travers les Tissus

- **Vitesse de Propagation :** La vitesse de propagation des ultrasons dépend du type de milieu traversé. Par exemple, elle est d'environ 1540 m/s dans les tissus mous (valeur souvent utilisée comme référence), de 330 m/s dans l'air et peut atteindre jusqu'à 4000 m/s dans les os. La vitesse de propagation est influencée par les propriétés physiques du milieu, notamment la densité et la compressibilité.
- **Réflexion et Transmission :** Lorsque les ultrasons rencontrent une interface entre deux milieux de propriétés acoustiques différentes (comme entre les muscles et la graisse, ou entre le foie et les os), une partie des ondes est réfléchiée et l'autre partie est transmise. Cette réflexion est essentielle en échographie, car elle permet de créer les images en utilisant les échos retournés vers la sonde.
- **Impédance Acoustique :** L'impédance acoustique (Z) d'un tissu est définie par la relation :

$$Z = \rho \cdot c$$

où ρ est la densité du tissu et c la vitesse de propagation du son dans ce tissu. L'impédance acoustique est mesurée en *Rayl* ($\frac{kg}{m^2} \cdot s$).

La différence d'impédance acoustique entre deux tissus est ce qui détermine la quantité d'ultrasons qui sera réfléchiée à leur interface. Plus cette différence est grande, plus l'intensité de l'écho réfléchi est importante.

- **Atténuation** : Lors de leur propagation dans les tissus, les ultrasons subissent une atténuation, c'est-à-dire une diminution progressive de leur intensité. Cette atténuation est due à plusieurs phénomènes :
 - **Absorption** : Conversion d'une partie de l'énergie ultrasonore en chaleur.
 - **Diffusion** : Déviation des ondes lorsqu'elles rencontrent des petites structures.
 - **Réflexion et Réfraction** : Réflexion sur des interfaces et changement de direction lorsque les ultrasons passent d'un milieu à un autre.

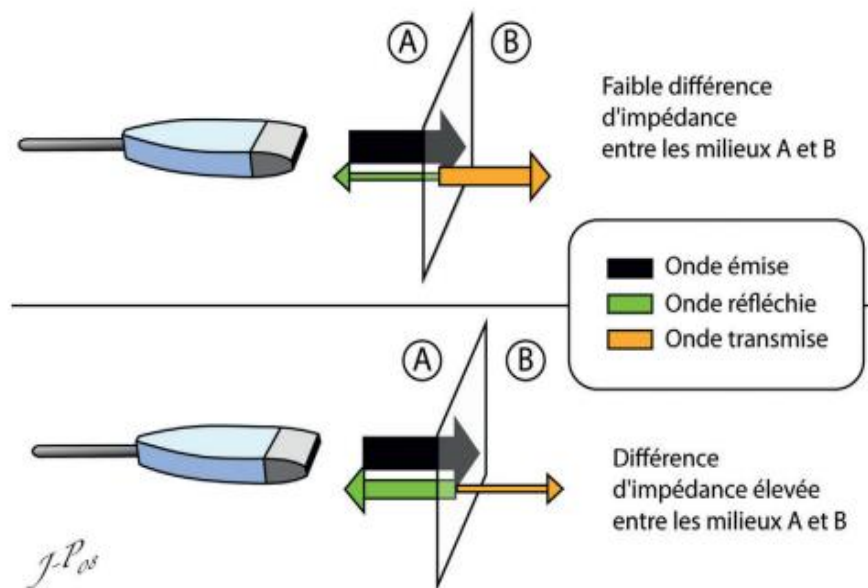


Figure 04 : Influence de la différence d'impédance sur la réflexion et la transmission des ondes ultrasonores.

- **Coefficient de réflexion**

Le coefficient de réflexion (R) exprime la fraction de l'intensité de l'onde ultrasonore qui est réfléchi à une interface entre deux milieux d'impédances différentes. Il est défini par :

$$R = \left(\frac{Z_2 - Z_1}{Z_2 + Z_1} \right)^2$$

où :

- Z_1 est l'impédance acoustique du premier milieu,
- Z_2 est l'impédance acoustique du second milieu.

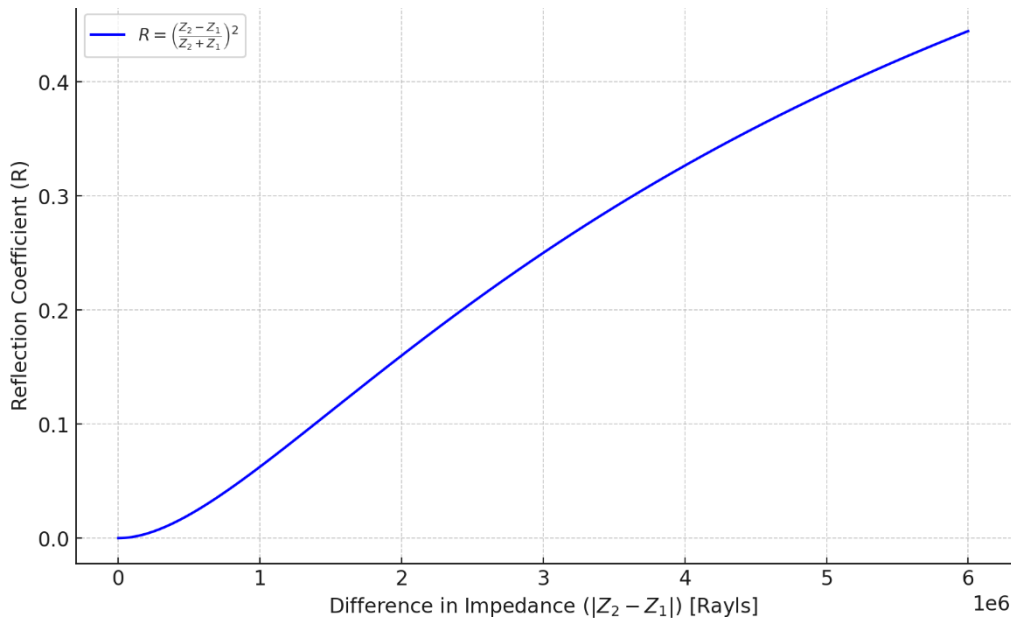


Figure 04 : courbe du coefficient de réflexion R en fonction de la différence d'impédance acoustique $|Z_2 - Z_1|$

- **Quand la différence d'impédance entre Z_1 et Z_2 est faible** (proche de zéro), le coefficient de réflexion R est très faible. Cela signifie que la plupart des ondes ultrasonores traversent l'interface sans être réfléchies. En imagerie, cela donne des niveaux de gris intermédiaires ou anéchogènes (noirs) pour les tissus mous similaires, comme entre le foie et le rein.
- **Si la différence d'impédance entre Z_1 et Z_2 est élevée** (par exemple, entre les tissus mous et les os), R sera beaucoup plus grand, indiquant qu'une grande partie de l'onde sera réfléchi à l'interface. Cela produit une image hyperéchogène (très blanche), caractéristique des structures comme les os ou les calculs, offrant un contraste marqué par rapport aux tissus mous environnants.
- **Intermédiaire** : Les tissus qui ont des impédances modérément différentes (comme entre les muscles et le foie) produisent une réflexion modérée, représentée par des niveaux de gris intermédiaires dans l'image échographique.
- **Coefficient de transmission**

Le coefficient de transmission (T) représente la fraction de l'intensité de l'onde ultrasonore qui est transmise à travers l'interface et continue dans le second milieu. Il est donné par :

$$T = 1 - R$$

ou, plus spécifiquement,

$$T = \frac{4 Z_1 Z_2}{(Z_1 + Z_2)^2}$$

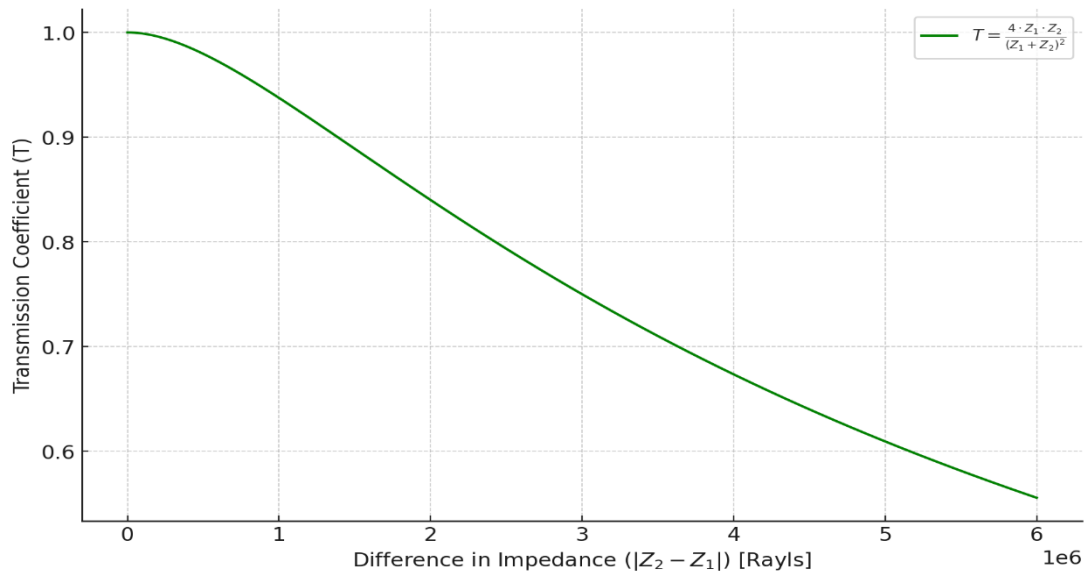


Figure 05 : courbe du coefficient de transmission T en fonction de la différence d'impédance acoustique $|Z_2 - Z_1|$

- Une faible différence d'impédance entre les tissus entraîne une transmission élevée de l'onde ultrasonore à travers l'interface, permettant une pénétration plus profonde dans les tissus sous-jacents.
- Dans le cas où l'onde rencontre une interface air/tissu ou os/tissu (grande différence d'impédance), la transmission est faible, et la majorité de l'onde est réfléchie.
- **Exemples concrets :**
 - **Air/Tissus mous :** La différence d'impédance entre l'air et les tissus mous est très grande, donc presque toute l'énergie est réfléchie, rendant l'imagerie échographique difficile dans les régions contenant de l'air (ex. : poumons).
 - **Tissus mous/Tissus mous :** Comme entre le muscle et le foie, la différence d'impédance est faible, donc une grande partie de l'onde est transmise, ce qui permet d'obtenir une image des structures internes.
 - **Os/Tissus mous :** La différence d'impédance entre l'os et les tissus mous est élevée, donc une grande partie de l'onde est réfléchie, produisant des images hyperéchogènes et limitant la visualisation au-delà de l'interface osseuse.
- **Importance clinique**

En pratique, ces coefficients permettent d'optimiser l'acquisition d'images en choisissant des fréquences d'ultrasons appropriées et des angles de sonde adaptés pour maximiser les réflexions utiles (échos) tout en minimisant les artefacts et les zones d'ombre. Ils expliquent également

pourquoi certaines structures anatomiques, comme les os ou les poumons, sont difficiles à visualiser en échographie.

2.3. Effet Piézoélectrique

L'effet piézoélectrique est au cœur de la génération et de la détection des ultrasons en échographie. C'est un phénomène physique découvert par les frères Curie en 1880, qui se manifeste dans certains cristaux et céramiques.

- **Principe de l'Effet Piézoélectrique** L'effet piézoélectrique se produit lorsqu'une contrainte mécanique est appliquée sur certains matériaux, tels que le quartz ou le PZT (titanate de plomb zirconate). Cette contrainte entraîne une polarisation électrique du matériau, générant ainsi une différence de potentiel qui peut être mesurée. Inversement, l'application d'une tension électrique sur ces matériaux induit une déformation mécanique, ce qui permet de créer des vibrations ultrasonores.
- **Application dans les Transducteurs** : Un transducteur d'échographie est constitué d'un ou plusieurs cristaux piézoélectriques qui jouent un double rôle :
 - **Émission des Ultrasons** : Lorsque des impulsions électriques sont appliquées au cristal, il vibre et produit des ondes ultrasonores.
 - **Réception des Échos** : Les échos ultrasonores retournés par les tissus provoquent une compression du cristal, générant une tension électrique qui est ensuite transformée en image.
- **Types de Matériaux Piézoélectriques** : Les transducteurs d'échographie utilisent des matériaux piézoélectriques variés, tels que le PZT (titanate de plomb zirconate) ou des polymères piézoélectriques, chacun ayant des caractéristiques spécifiques en termes de fréquence de résonance et d'efficacité de conversion de l'énergie.

2.4. Interaction des Ultrasons avec les Tissus

Pour obtenir des images échographiques de qualité, il est essentiel de comprendre les interactions complexes entre les ultrasons et les différents types de tissus :

- **Diffusion** Lorsque les ultrasons rencontrent de petites structures (comme les cellules ou les fibres de collagène), ils sont diffusés dans toutes les directions. Ce phénomène est à l'origine de la "texture" des images échographiques et dépend fortement de la fréquence utilisée.

- **Réfraction** : Lorsqu'une onde ultrasonore passe d'un milieu à un autre sous un certain angle, elle change de direction. C'est la réfraction. Ce phénomène peut parfois entraîner des artefacts d'image, rendant difficile l'interprétation des structures situées derrière les interfaces.
- **Impédance et Réflexion des Tissus** : Chaque tissu possède une impédance acoustique spécifique. Les réflexions se produisent aux interfaces où l'impédance change brusquement, par exemple, entre les os et les tissus mous. Ces réflexions sont à la base de la formation de l'image échographique.

2.5. Résolution et Fréquence des Ultrasons

La fréquence des ultrasons est un paramètre critique en échographie, car elle influence à la fois la **résolution** de l'image et la **pénétration** dans les tissus :

- **Fréquence Haute vs Basse**
 - **Haute Fréquence (10-15 MHz)** : Fournit une meilleure résolution spatiale mais une faible profondeur de pénétration. Utilisée pour l'imagerie des structures superficielles, comme la thyroïde (الغدة الدرقية) ou les tendons.
 - **Basse Fréquence (2-5 MHz)** : Permet une pénétration plus profonde mais avec une résolution inférieure. Utilisée pour l'imagerie abdominale ou cardiaque.
- **Résolution Axiale et Latérale** : La **résolution axiale** dépend de la durée de l'impulsion émise par le transducteur et est meilleure lorsque la fréquence est plus élevée. La **résolution latérale**, quant à elle, est déterminée par la largeur du faisceau ultrasonore. Ces deux résolutions sont cruciales pour obtenir des images cliniques de qualité.

2. Techniques et Modalités d'Imagerie en Échographie

L'échographie médicale repose sur diverses techniques et modalités permettant de visualiser les structures internes du corps humain. Ces méthodes exploitent les propriétés des ultrasons pour fournir des images en temps réel, évaluer le flux sanguin et offrir des représentations tridimensionnelles des tissus.

➤ Échographie Mode B (Brightness Mode)

Le mode B, ou mode de brillance, est la modalité d'imagerie échographique la plus couramment utilisée. Dans cette technique, chaque écho renvoyé vers la sonde est représenté par un point lumineux dont l'intensité dépend de l'amplitude de l'écho réfléchi.

La sonde se déplace en balayage pour capter les signaux émis en temps réel, produisant une image bidimensionnelle des structures internes du corps.

L'image obtenue permet de visualiser la densité et la structure des tissus en fonction de la réflexion des ultrasons aux interfaces. Ce mode est largement utilisé pour l'imagerie des tissus mous, comme dans les examens abdominaux, pelviens (حوضية) et obstétricaux (والتوليدية).

➤ Échographie Doppler

L'échographie Doppler est une technique qui utilise l'effet Doppler pour évaluer la vitesse et la direction du flux sanguin dans les vaisseaux. Ce principe repose sur le décalage de fréquence des ultrasons réfléchis par les cellules sanguines en mouvement. Il existe plusieurs types de Doppler échographique :

- **Doppler Couleur** : Cette technique attribue des couleurs aux flux sanguins pour représenter la direction et la vitesse du sang dans les vaisseaux. Le rouge et le bleu indiquent respectivement le flux sanguin vers et loin de la sonde, permettant une visualisation rapide de la dynamique circulatoire.
- **Doppler Pulsé** : Utilisé pour mesurer précisément la vitesse du flux sanguin dans une région spécifique. Il fonctionne en envoyant des impulsions d'ultrasons et en mesurant la fréquence des échos, ce qui permet de calculer la vitesse de flux dans une zone ciblée, utile pour des mesures localisées.
- **Doppler Continu** : Ce mode utilise une émission continue d'ultrasons pour mesurer des vitesses de flux très élevées, souvent dans des vaisseaux larges ou pour les applications cardiaques. Bien qu'il permette de mesurer des vitesses élevées, ce mode ne permet pas de localiser précisément la source du signal.

L'échographie Doppler est couramment utilisée dans les domaines de la cardiologie et de la radiologie vasculaire (الأوعية) pour évaluer des pathologies comme les sténoses (تضييق), les thromboses (تخثرات أو جلطات دموية) et autres affections du système circulatoire.

3. Échographie 3D et 4D

L'échographie 3D permet de capturer des images volumétriques en utilisant des algorithmes de reconstruction qui assemblent plusieurs images bidimensionnelles. Cette technique offre

une représentation plus détaillée des structures internes et est particulièrement utile pour les examens de grossesse, où elle permet une visualisation réaliste du fœtus.

L'échographie 4D est une avancée de l'échographie 3D qui intègre la dimension temporelle. Elle permet de visualiser en temps réel les mouvements, comme les mouvements du fœtus ou la dynamique des organes, offrant ainsi une expérience visuelle plus immersive et informative pour l'évaluation de certaines pathologies ou pour le suivi prénatal (متابعة الحمل).

4. Applications Cliniques de l'Échographie

L'échographie est une technique d'imagerie polyvalente et non invasive largement utilisée dans de nombreux domaines cliniques. Grâce à sa capacité à visualiser en temps réel les structures internes du corps, elle offre des informations essentielles pour le diagnostic, le suivi et le guidage de certaines interventions. Voici les principales applications cliniques de l'échographie.

1. Diagnostic de Grossesse

L'échographie est l'outil de choix pour le suivi prénatal en raison de son innocuité pour le fœtus et la mère. Elle permet de :

- **Confirmer la grossesse** et de déterminer la position intra-utérine du fœtus (وضع الجنين) (داخل الرحم).
- **Évaluer l'âge gestationnel** (عمر الحمل) et estimer la date de l'accouchement.
- **Suivre la croissance fœtale** en mesurant diverses structures (tête, abdomen, fémur).
- **Détecter des anomalies** morphologiques ou génétiques telles que les malformations congénitales (العيوب الخلقية).
- **Observer les mouvements fœtaux** et évaluer la vitalité fœtale (حيوية الجنين).
- **Évaluer le placenta** (المشيمة) et la quantité de liquide amniotique, ainsi que la position du cordon ombilical (الحبل السري).

2. Visualisation des Tissus Mous

L'échographie est très efficace pour explorer les tissus mous, en particulier dans les domaines suivants :

- **Examens abdominaux** : Elle permet d'explorer le foie (الكبد), la vésicule biliaire (المرارة), le pancréas, les reins (الكليتان), la rate (الطحال) et les intestins (الأمعاء). Elle est couramment utilisée pour détecter des pathologies telles que les calculs biliaires (حصوات المرارة), les masses hépatiques (الكتل الكبدية), les kystes rénaux (الأكياس الكلوية), et les épanchements abdominaux (تراكمات السوائل في البطن).
- **Examen de la thyroïde** : Elle aide à identifier les nodules thyroïdiens (لعقيدات الدرقية), à évaluer leur taille et leur consistance, et à guider les biopsies si nécessaire.
- **Évaluation des organes pelviens** : Utilisée pour examiner les organes reproducteurs chez la femme (utérus (الرحم), ovaires (المبيضين)) et pour diagnostiquer des affections telles que les kystes ovariens, les fibromes utérins ou l'endométriose (بطانة الرحم).
- **Examen des tissus mous superficiels** : Utile pour visualiser les masses superficielles, les ganglions lymphatiques (الغدد اللمفاوية), les kystes, et pour guider les biopsies de tissus mous.

3. Exploration Cardiaque (Échocardiographie)

L'échocardiographie est une application spécialisée de l'échographie pour l'étude du cœur. Elle permet de :

- **Visualiser les structures cardiaques** telles que les cavités, les valves et les parois cardiaques.
- **Évaluer la fonction cardiaque** en mesurant la contractilité des parois et en estimant la fraction d'éjection.
- **Détecter les anomalies cardiaques** congénitales (خلقية) et acquises (مكتسبة), telles que les malformations, les cardiomyopathies (اعتلالات عضلة القلب), et les maladies valvulaires (صمامات القلب).
- **Évaluer les flux sanguins intracardiaques** (داخل القلب) en utilisant l'échographie Doppler, pour diagnostiquer les rétrécissements (التضييقات) ou régurgitations valvulaires (الارتجاع الصمامي) et les pathologies du flux sanguin.

L'échocardiographie est un outil crucial en cardiologie pour le diagnostic, le suivi et le guidage des interventions thérapeutiques (التدخلات العلاجية).

4. Applications en Urgences

L'échographie est de plus en plus utilisée en contexte d'urgence en raison de sa rapidité, de sa portabilité et de sa capacité à fournir des informations immédiates et non invasives. Elle est couramment employée pour :

- **Diagnostiquer les épanchements pleuraux** لتراكمات الجنبيّة (accumulation de liquide dans les poumons) et les pneumothorax (الاسترواح الصدري).
- **Évaluer les traumatismes abdominaux** en détectant les épanchements de liquide.
- **Confirmer une grossesse extra-utérine** (الحمل خارج الرحم) ou identifier des causes d'abdomen aigu, comme une appendicite (الزائدة الدودية).
- **Détecter une thrombose veineuse profonde** (تخثر الوريد العميق) dans les membres inférieurs.
- **Guidage d'interventions** : Elle est souvent utilisée pour guider les procédures telles que les ponctions (الحقن), les biopsies, et les drainages (تصريف السوائل) en toute sécurité.

5. Applications Vasculaires et Doppler

L'échographie Doppler est particulièrement utile pour l'examen des vaisseaux sanguins. Elle permet de :

- **Visualiser les artères et les veines** الشرايين والأوردة afin de détecter des sténoses (rétrécissements التضيقات), des occlusions (الانسدادات), et des anévrismes (تمدد الأوعية).
- **Mesurer le flux sanguin** et d'évaluer la direction et la vitesse du sang, aidant ainsi à diagnostiquer des pathologies vasculaires telles que les thromboses (التخثرات) et les insuffisances veineuses (القصور الوريدي).
- **Évaluer la circulation sanguine périphérique et centrale** pour détecter des anomalies dans la vascularisation des organes et des membres (التروية الدموية للأعضاء والأطراف).
- **Examiner le flux sanguin fœtal** pour évaluer la santé du fœtus, particulièrement en cas de grossesse à haut risque.

L'échographie Doppler est une modalité essentielle en médecine vasculaire, permettant d'évaluer la fonctionnalité et la santé des systèmes artériels et veineux de manière non invasive.